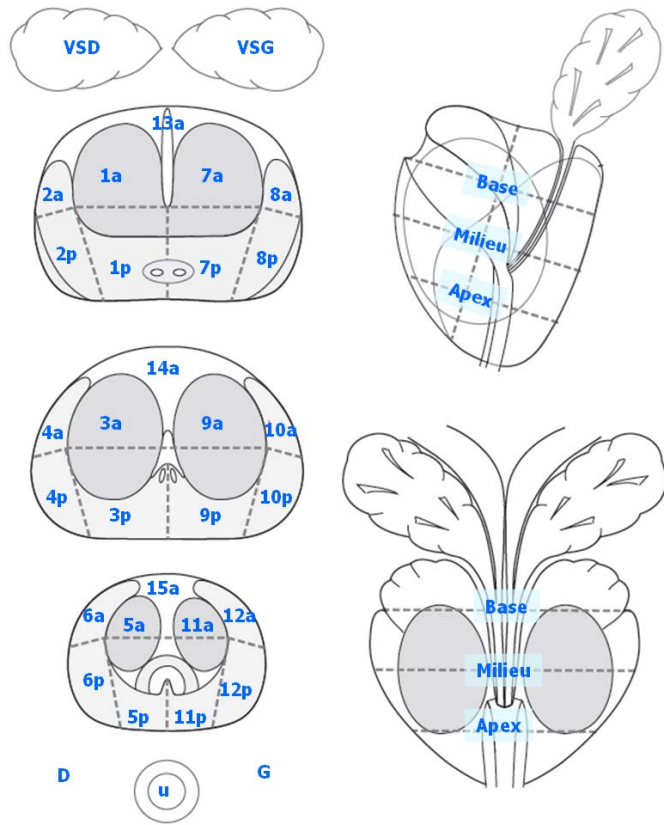


FICHE D'INTERPRETATION DE L'IRM DE LA PROSTATE

Numéro du dossier	
--------------------------	--



...dessinez la(les) lésion...

Pas de lésion significative visible

	Grand axe (mm)	T2 (1-5)	DWI (1-5)	DCE (1-5)	EEC/EVS (1-5)	Score global (1-5)
Lésion 1						
Lésion 2						

Rappel scoring anomalie de signal	
Absente (normal)	1
Discrète (peu suspecte)	2
Modérée (équivoque)	3
Marquée (suspecte)	4
Typique (très suspecte)	5

Rappel scoring EEC	
Absent définitivement	1
Probablement absent	2
Possiblement présent	3
Probablement présent	4
Définitivement présent	5

Remarques :